

**Wynik badania przeglądowego w kierunku wad wrodzonych serca /
Cardiology Screening Examination Findings**

Dane pacjenta / Patient Information

JUSTYNA SZOPA
Nazwisko właściciela (Client name)
SHAMASAN HAPPY NEW YEAR
Pełne imię zwierzęcia (Animal's registered name)
PKR X-6981
Numer rodowodowy (Registration number and registry)
0110412009
Data urodzenia (Date of birth) **Płeć (Sex)**
WHIPPEI
Rasa (Breed)
Numer chipa (Chip Id) 981020003385012

Dane lekarza weterynarii / Veterinarian Information

16.08.2010
Data badania (Date of examination)
 Rafał Niziołek
Nazwisko lekarza (Examiner's name)
 Prywatna Praktyka Kardiologiczna
 ul.Odkryta 38a/7
 03-188 Warszawa, Polska
Adres lekarza (Examiner's address)
 +48-601-89-82-53
Nr. telefonu lekarza (Examiner's phone number)

Badanie kliniczne / Physical examination:

Waga / Weight: 18
Częstość akcji serca / Heart rate: 120
Osluchiwanie / Auscultation:
 Prawidłowe / Normal
 Szmer sercowy słyszalny / Heart murmur detected
Stopień / Grade: I II III IV V VI
Czas / Timing:
 Skurczowy / Systolic **Rozkurczowy / Diastolic**
 Obie fazy / Both **Ciągły / Continuous**
Umiejscowienie / Location:
 Lewy koniuszek / Left apex (mostek / sternum)
 Inne, proszę opisać / Other, please describe:
Rytm cwałowy / Gallop sound? Tak / Yes Nie / No

Inne zmiany lub uwagi / Other findings or comments:

Wykonano badanie elektrokardiograficzne

/ electrocardiographic exam was performed:

Prawidłowe / normal Nieprawidłowe / abnormal Niejednoznaczne/ equivocal

Uwagi / comments:

Echocardiogram:

IVSD	<u>0.78</u>	<input checked="" type="checkbox"/> cm	<input checked="" type="checkbox"/> mm	<input checked="" type="checkbox"/> M-mode	<input type="checkbox"/> 2-D
IVSS	<u>1.53</u>	<input checked="" type="checkbox"/> cm	<input checked="" type="checkbox"/> mm	<input checked="" type="checkbox"/> M-mode	<input type="checkbox"/> 2-D
FS%	<u>35</u>				
LVDD	<u>4.61</u>	<input checked="" type="checkbox"/> cm	<input checked="" type="checkbox"/> mm	<input checked="" type="checkbox"/> M-mode	<input type="checkbox"/> 2-D
LVDS	<u>2.98</u>	<input checked="" type="checkbox"/> cm	<input checked="" type="checkbox"/> mm	<input checked="" type="checkbox"/> M-mode	<input type="checkbox"/> 2-D
PWD	<u>0.88</u>	<input checked="" type="checkbox"/> cm	<input checked="" type="checkbox"/> mm	<input checked="" type="checkbox"/> M-mode	<input type="checkbox"/> 2-D
PWS	<u>1.29</u>	<input checked="" type="checkbox"/> cm	<input checked="" type="checkbox"/> mm	<input checked="" type="checkbox"/> M-mode	<input type="checkbox"/> 2-D
LA	<u>3.06</u>	<input checked="" type="checkbox"/> cm	<input checked="" type="checkbox"/> mm	<input checked="" type="checkbox"/> M-mode	<input checked="" type="checkbox"/> 2-D
Ao	<u>2.22</u>	<input checked="" type="checkbox"/> cm	<input checked="" type="checkbox"/> mm	<input type="checkbox"/> M-mode	<input checked="" type="checkbox"/> 2-D
LA/Ao	<u>1.37</u>				
EPSS	<u>0.44</u>	<input checked="" type="checkbox"/> cm			

Subiektywna wielkość lewego przedsionka /

Subjective left atrial size:

- Prawidłowy / Normal**
 Lekkie powiększenie / Mild enlargement
 Umiarkowane powiększenie / Moderate enlargement
 Znaczne powiększenie / Severe enlargement

Szybkość przepływu przez drogę odpływu z lewej komory /

LV outflow tract flow velocity (Doppler): 1.29 m/s

Szybkość przepływu przez drogę odpływu z prawej komory /

RV outflow tract flow velocity (Doppler): 0.85 m/s

Mięśnie brodawkowe / Papillary muscles:

- Prawidłowe / Normal**
 Nieprawidłowe, umiarkowane powiększenie /
Abnormal, moderate enlargement
 Nieprawidłowe, znacznie powiększone /
Abnormal, severe enlargement

Uwagi / Comments:

Ocena / rozpoznanie / Assessment / Diagnosis:

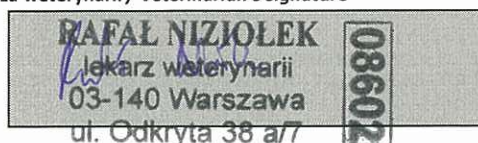
- Prawidłowe / Normal**
 Niejednoznaczne / Equivocal
 Podejrzenie lekkiej lub początkowej postaci choroby /
suspicion of mild or beginning disease
 Wada wrodzona / congenital defect:
 Lekka / Mild
 Umiarkowana / Moderate
 Ciężka / Severe

Wskazania / Recommendations:

- Badany pies jest szczeniakiem, zalecane badanie po skończeniu 12 miesięcy życia /**
This dog is a puppy, recheck is recommended over 12 months of age
Jest to rasa, która powinna być badana corocznie
This dog is a breed, that should be examined annually

Inne wskazania/other recommendations :

Podpis lekarza weterynarii / Veterinarian's signature



ESAOTE MYLAB 30 VET GOLD
 Marka/model sprzętu / Equipment make/model